

原 著

二等分法およびパノラマ画像三次元表示法による歯の長さの計測精度

東 宗 弘¹⁾ 高 橋 萌¹⁾ 樽 沼 歩¹⁾
飯 田 幸 弘²⁾ 勝 又 明 敏²⁾ 村 松 泰 徳¹⁾

Measurement accuracy of tooth length with the bisecting-angle technique and 3D panoramic radiography

MUNEHIRO AZUMA¹⁾, MOE TAKAHASHI¹⁾, AYUMI KURENUMA¹⁾, YUKIHIRO IIDA²⁾,
AKITOSHI KATSUMATA²⁾, YASUNORI MURAMATSU¹⁾

<目的>

トモシンセシス法をベースとして新たに開発されたパノラマX線撮影システムは、平面画像から三次元的な直線、三次元空間を描出することができる(3D-pano)。この3D-panoは、被検者の三次元座標値を基に正確な直線距離を計測することを可能とする。本研究の目的は、3D-pano画像と口内法X線撮影で得られた歯牙の全長計測値の正確性を比較することである。

<対象と方法>

28人の健常成人(男性16名,女性12名,平均24.7歳)を被検者とした。3D-pano画像,二等分法撮影画像(Dental)画像,歯科用コーンビームCT(CBCT)画像が撮影された。ScanX digital systemを用いて,口内法X線撮影として二等分法撮影画像が取得された。QR Master H/Revo imaging systemを用いて3D-pano法とCBCTが撮影された。

CBCT画像のボクセルサイズは0.125mmとした。各々の撮影法で得られた画像から上顎両側中切歯,および上顎両側側切歯の全長が計測された。次に,その平均値を算出した。CBCTから得られた計測値を基準値とし,3D-pano画像と二等分法画像の誤差率が算出された。統計解析にはShapiro-Wilk検定とKruskal Wallis検定を用いた。

<結果>

上顎中切歯,側切歯を合わせた四本の歯牙の長さの平均値はCBCTが21.53 mm, Dentalが24.19 mm, 3D-pano法が21.05 mmであった。CBCTと3D-pano法の計測値に有意差はなかったが, Dentalの計測値はCBCTおよび3D-pano法と比較して有意に大きかった($p < 0.01$)。3D-pano法の誤差率の平均は-1.82%,口内法X線撮影は12.40%であった。3D-pano法の拡大率は,口内法X線撮影より有意に小さかった($p < 0.01$)。

<考察>

3D-pano法は口内法X線撮影より精度が高かった。3D-pano法は,歯科インプラント治療計画立案,根管長の推定,辺縁歯槽骨の喪失の評価などの歯科診療において有用な方法となるであろう。

キーワード: トモシンセシス法, 三次元パノラマ, 歯科用コーンビームCT, 口内法

<Objective>

A newly developed panoramic radiography system based on tomosynthesis can render linear and 3D spatially-oriented planar images (3D-pano). This 3D-pano enable accurate linear measurements based on 3D coordinate values of objects. The purpose of this study was to compare the accuracy of tooth length mea-

¹⁾ 朝日大学歯学部口腔病態医療学講座口腔外科学分野

²⁾ 朝日大学歯学部口腔病態医療学講座歯科放射線学分野
〒501-0296 岐阜県瑞穂市穂積1851

¹⁾ Department of Oral and Maxillofacial Surgery

²⁾ Department of Oral Radiology, Asahi University, School of Dentistry

1851 Hozumi, Mizuho-City, Gifu 501-0296, Japan

(平成30年12月1日受理)

本論文の要旨は,第185回朝日大学歯学研究発表会(2016年9月20日,岐阜)において発表した。本論文の一部は,国際歯科研究学会(2016年6月23日,Seoul,韓国)において発表した。

surement between 3D-pano images and intraoral radiographs.

<Subjects and methods>

Twenty-eight healthy adult volunteers (16 males, 12 females, average 24.7 years old) participated in this study. For all subjects, 3D-pano images, intraoral radiographs and dental cone-beam CT (CBCT) images were acquired. The bisected angle technique (Dental) was used for intraoral radiographs using the ScanX (Air Techniques co., USA) digital system. The QR master-H/Revo imaging system (Takara Telesystems co., Japan) was used to obtain 3D-pano and CBCT images.

The voxel size of the CBCT images was 0.125 mm. The length of the maxillary central and lateral incisors was measured with each imaging modality, and the mean length was calculated. Based on the measurement results from CBCT as the standard, the magnification ratio of the 3D-pano and bisected angle technique images was calculated. The Shapiro-Wilk test and the Kruskal-Wallis test were used for statistical analysis.

<Results>

The mean lengths of the four maxillary middle and lateral incisors were 21.53 mm on CBCT, 24.19 mm on Dental and 21.05 mm on 3D-pano. There was no significant difference between the length measured on CBCT and 3D-pano, but that on Dental was significantly longer ($p < 0.01$).

The magnification ratio of the intraoral radiograph was 12.40 % and that of the 3D-pano image was -1.82 %, being significantly smaller ($p < 0.01$).

<Discussion>

The 3D-pano images were more accurate than the intraoral radiographs. Use of 3D-pano imaging will be beneficial in clinical dentistry such as for planning implant treatment, estimating root canal length, and the evaluation of periodontal bone loss.

Key words : Tomosynthesis, 3D panorama, Cone Beam CT, Intraoral radiograph

緒 言

顎顔面領域の外科診療においては、上下の顎骨に発生する腫瘍、嚢胞、埋伏過剰歯あるいは顎骨骨折などの様々な疾患や傷病を治療する機会が多い。それら疾患や傷病の生じる顎骨の歯列の状態は個々複雑で、形態と大きさやその配列には差が大きく、さらには鼻腔や上顎洞との位置関係にも違いがあり、また複雑である。たとえば、埋伏歯の抜歯やインプラント治療を行う場合でも、上顎と下顎、前歯部と臼歯部では歯根の形態や長さ、顎骨の高径や幅径、および切歯管、鼻腔、上顎洞、下顎管などの解剖学的構造と歯の位置関係は症例ごとにすべて異なり、一症例として同じものはない。すなわち、症例ごとにX線検査を行い、画像から解剖学的構造の形態を把握することが重要となる^{1,2)}。

歯の形態や大きさを把握する目的で最も古くから用いられているのが口内法X線撮影である³⁾。口内法X線撮影の特徴は、被写体である歯とフィルム等の画像検出器（検出器）を接近させることにより、拡大や半影の影響を受けない歯の精密なX線像が得られる事にある。しかし、下顎大臼歯部を除き、口腔内に位置付けられた検出器の面と歯軸とが平行にならないため、中心垂直投影で歯を撮影すると、歯の長さが実物

より短く描出される。そこで多くの成書においては、理論上、歯の実長と等しい画像が得られる二等分面法を標準的な口内法撮影としている¹⁻³⁾。

口内法の次に歯科臨床で普及したのはパノラマX線撮影である。パノラマX線撮影では、上下顎骨、歯列、鼻腔、上顎洞、顎関節が展開像として総覧的に描出される。しかし、画像の拡大率が部位により変化するため、画像は歪みを内包したものとなり、距離や角度の計測には不適當であるとされてきた^{4,5)}。

近年では歯科用コーンビームCT（以下、CBCT）が普及しはじめ、簡便に歯列や顎骨の三次元画像が得られる様になった⁶⁻¹¹⁾。また、CBCTは高い空間分解能を持ち、歯や顎骨の長さや角度の計測に関する精度が高いことも報告されている^{12,17)}。しかし、歯科用CBCT装置のコスト、被曝線量、および検査料金が高いことから、すべての症例に応用することはできず、口内法あるいはパノラマX線撮影から歯や顎骨の病変を診断して治療のために画像上で計測をおこなう有用性はまったく衰えていない。

歯科X線検査における最近の潮流は画像のデジタル化である¹⁸⁾。デジタルX線撮影システムでは、ソフトウェア上で口内法やパノラマX線画像を拡大表示したうえで、長さや角度の計測を簡単に行えるようになっ

た¹⁹⁻²¹⁾。またデジタル X 線画像技術のひとつとして近年実用化された、トモシンセシス法を応用したパノラマ画像三次元表示法（以下、3D-pano 法）は、撮影空間の三次元位置座標を基に距離計測を行うため、歯の長さの誤差を少なく計測することが期待される^{22,23)}。

これまで、二等分面法 X 線画像（以下、Dental）と CBCT 画像の距離計測精度を人工骨ファントムにて検討した報告²⁴⁾はあるが 3D-pano 画像の距離計測精度を生体の撮影により検討した報告はない。そこで本研究は、CBCT 画像による計測値を基準として、生体上顎前歯の Dental および 3D-pano 法による歯の長さの計測値がどの程度の誤差を生じるかを検討することを目的とした。

材料と方法

1 Dental 撮影と計測

上顎前歯に欠損のない成人 28 人（男性 16 名、女性 12 名、22 歳～36 歳、平均 24.7 歳）を対象とした。なお、本研究は朝日大学歯学部倫理委員会の承認を受けて行われている（番号：第 25149 号）。撮影部位は上顎右側中切歯（以下、右上 1）、上顎右側側切歯（以下、右上 2）、上顎左側中切歯（以下、左上 1）、および上顎左側側切歯（以下、左上 2）の 4 歯である。

二等分面法撮影に使用する口内法 X 線撮影装置はショートコングタイプ口内法撮影装置（ALULA、朝日レントゲン工業、京都）を用いた。撮影条件は、管電圧 60kV、電流 10mA とし、照射時間は部位により調節した。検出器として、31×41mm の標準型（ナンバー 2 サイズ）のイメージングプレート（以下、IP）を使用して、デジタル口内法撮影システム（VISTASCAN、DURRDENTAL、Bietigheim-Bissingen、Germany）により画像を取得した。図 1 に口内法撮影装置と IP 読み取り装置の外観を示す。

IP 読み取り装置で取得した Dental 画像は、デジタル口内法撮影システム付属のソフトウェア（TROPHY Windows、Trophy Radiologie、Chester、NY、USA）で表示し、長さ計測ツールで歯冠近遠心の最大豊隆部の中点と根尖を結んだ線の長さを 3 回計測して平均値を求め、歯の長さとした。図 2 に計測の様相を示す。

2 3D-pano 法および CBCT 撮影と計測

3D-pano 法および CBCT 撮影にはパノラマ CBCT 複合型撮影装置（QR-master H/REVO、Takara Telesystems、大阪）を用いた。上顎前歯の CBCT 撮影においては直径 50mm、高さ 45mm の FOV（Field of view）を用い、スライス画像データのボクセルサイズは 0.125mm とした。なお管電圧、管電流は標準




図 1 デジタル口内法撮影システム

ショートコングタイプの撮影装置（A）および IP 読み取り装置（B）を用いた。

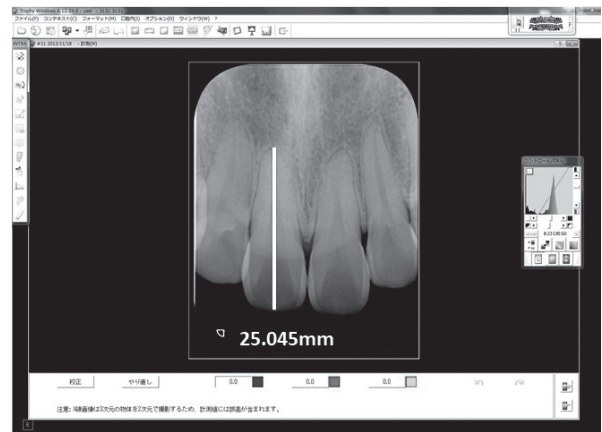


図 2 Dental 画像計測

二等分面法で得られた歯牙の全長を計測した。アプリケーションに付属の長さ計測ツールで歯冠近遠心の最大豊隆部の中点と根尖を結んだ線（白線）の長さを 3 回計測して平均値を求め、歯の長さとした。

条件で撮影した。

3D-pano 画像はパノラマ CBCT 複合型撮影装置のソフトウェアで再構築し、長さ計測ツールで歯冠最大豊隆部近遠心の中点と根尖を結んだ線の長さを 3 回計測して平均値を求め、歯の長さとした。図 3 に 3D-pano 画像上の歯に三次元的な計測点を設定して長さを計測している様子を示す。

CBCT 画像では、撮影装置から取得した DICOM 形式画像データをコンピュータ（MacBookPro、アップルコンピュータ、Cupertino、CA、USA）に読み込み、画像解析ソフトウェア（OsiriX、The OsiriX Foundation、Geneva、Switzerland）にて表示した。多断面再構築（Multi Planner Reconstruction、MPR）画像モードで歯の長軸に沿った矢状断面像を作成して歯の長さを 3 回計測し、計測値の平均を採用した。図 4 に被験者上顎前歯の MPR 画像、および矢状断面における歯の長さ計測部を示す。

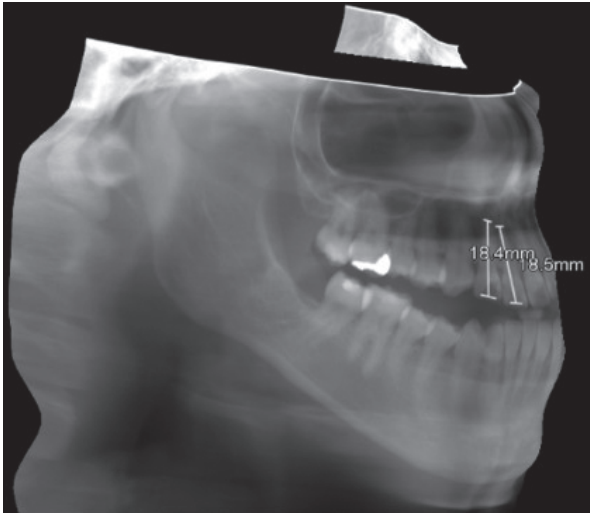


図3 3D-pano 画像による歯の長さの計測
解剖構造の三次元位置座標を基に、距離を計測した。

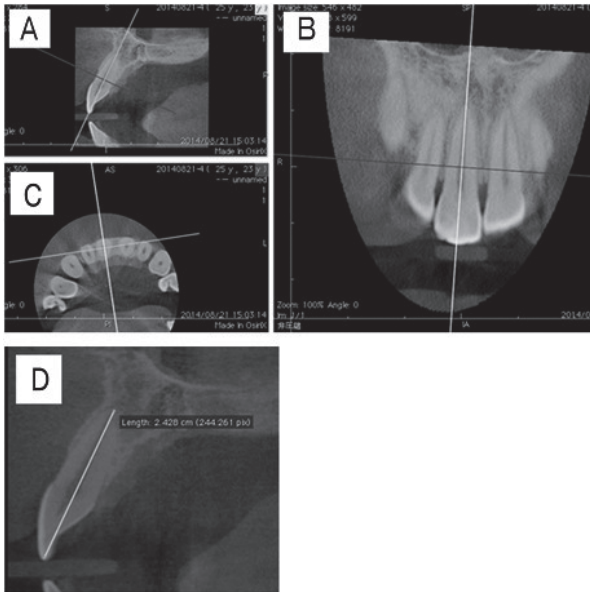


図4 被験者上顎前歯 CBCT 及び MPR 画像計測
矢状断面 (A)、冠状断面 (B) および軸位断面 (C) の
CBCT 画像から、目的歯の長軸に沿った矢状断面像 (D)
を構築して歯の長さを計測した。

3 データ解析

はじめに、Dental および 3D-pano 法における歯の長さの計測した平均を検討した。続いて、CBCT 画像より計測した歯の長さを基準値として、以下の式により各撮影法で撮影した X 線像計測値の誤差率を求めた。

$$\text{誤差率} = (\text{X 線像計測値} - \text{CBCT 計測値}) \times 100 / \text{CBCT 計測値}$$

注: X 線像は、Dental あるいは 3D-pano 画像を示す。

計測値の平均および誤差率は以下の方法により統計的解析を行った。まず、各カテゴリーにおける計測値および誤差率の正規性を Shapiro-Wilk 検定で確認し、データが正規分布に従わないものとしてノンパラメトリックな手法である Kruskal-Wallis 検定で有意差の有無を調べた。有意差が認められる群間の多重比較には Tukey の方法を用いた。有意水準はすべての検定で 5% とした。

結 果

図 5 に Dental, 3D-pano 法、および CBCT にて計測した 28 人の被験者の各歯種の全長の平均値を示す。歯の全長計測は、Dental では、最大が右上 1 の 32.37mm、最小は右上 1 の 17.37mm であった。3D-pano 法では最大が左上 1 の 24.50mm、最小は右上 1 の 16.30mm であった。CBCT では、最大が右上 1 の 24.63mm、最小は左上 1 の 17.46mm であった。計測した 4 種類の歯種別の全長の平均は、いずれも Dental 画像が最長となり、3D-pano が最小となった。CBCT の計測値は Dental と 3D-pano の中間となった。

図 6 には、画像上で計測した上顎前歯 4 歯を合わせたグラフを示す。歯の長さの中央値は CBCT が 21.59mm、Dental が 23.98mm、3D-pano 法が 21.25mm であった。CBCT と 3D-pano 法の計測値に有意差はなかったが、Dental の計測値は CBCT および 3D-pano 法と比較して有意に大きかった ($p < 0.01$)。

図 7 には、歯種別にまとめた Dental および 3D-pano 法の誤差率の平均を示す。Dental で最も大きかった誤差率は、左上 1 の 39.23% であった。3D-pano 法で最も大きかった誤差率は、左上 1 の 21.97% であった。Dental で最も小さかった誤差率は、右上 2 の 0.14%、3D-pano 法で最も小さかったのは左上 1 の 0.11% であった。

図 8 には 4 種類の歯種を合わせた誤差率をグラフに示す。誤差率の中央値は Dental で 10.45%、3D-pano 法で -1.51% であり、3D-pano 法の誤差率は Dental よりも有意に小さかった ($p < 0.01$)。

考 察

歯科の X 線画像は、形態や長さ、角度の計測を目的に撮影されることが多い。なかでも、口内法 X 線像における歯の長さの正確な描出は歯内治療の根管長測定のために重要とされている。しかし、これまで二等分面法における歯の長さの再現性はあまり検討されなかった。その理由のひとつに、被写体となる歯の実長が把握困難であった事が挙げられる^{10, 11)}。前川ら²⁴⁾は、人工骨ファントムの歯牙の二等分面法画像の誤差

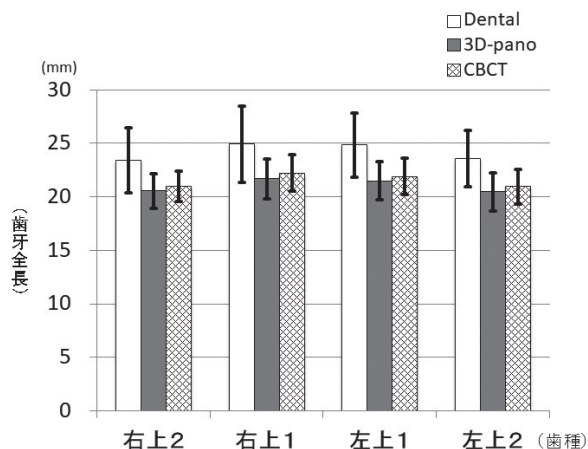
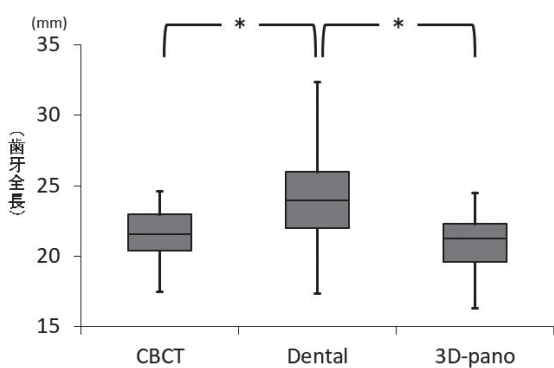


図5 各撮影法における歯種別の平均値

横軸に歯種，縦軸に計測された歯の全長の平均値 (mm) を示す。



* p < 0.01

図6 各撮影法における計測値の平均値

横軸に撮影方法，縦軸に右上2から左上2までの4歯の中央値 (mm) を示す。

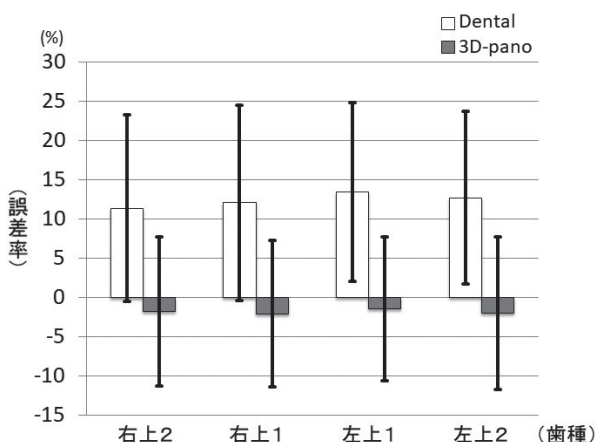
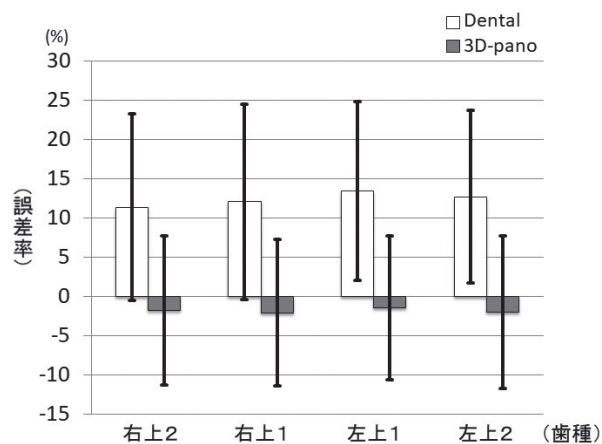


図7 Dentalおよび3D-pano法における歯種別誤差率

CBCTを基準値とした際のDentalおよび3D-pano法の誤差率を，歯種別に算出した。横軸に歯種，縦軸に誤差率を示す。



* p < 0.01

図8 Dentalおよび3D-pano法における全歯の誤差率平均
CBCTを基準値とした際のDentalおよび3D-pano法の誤差率を算出した。横軸に撮影方法，縦軸に右上2から左上2までの4歯の中央値 (%) を示す。

率を，CTを基準値として検討している。本研究では，被写体のCBCT画像から求めた歯の長さを基準として，Dentalおよび3D-pano法の誤差を検討する事ができた。CTおよびCBCT画像による三次元計測が高い精度を持つことは原理的に間違いなく，口腔外科処置¹²⁾やインプラント治療の術前検査¹⁴⁻¹⁶⁾のみならず歯の長さの計測や歯槽骨形態の精査¹³⁾においても有用性が高いことが報告されている。放射線被曝量の問題や撮影装置の高価さや撮影の手間を除けば，歯の長さを求めるためにCBCTを撮影することも現実的な選択であると思われる。

本研究の結果，生体の口内法撮影における二等分面法の誤差率は中央値10.45%であった。これは，標準的な長さの歯の計測において約2mmの誤差が生じることを意味しており，治療成績に影響する誤差であると考えられる。口内法X撮影の精度に影響する撮影法技術的な要素として，検出器の位置付けと水平および垂直的X線入射方向が挙げられる。また患者の歯列形態や歯軸の傾斜も画像に影響を及ぼすと思われる。これらの要因や撮影者の手技が他の撮影法と比較し長く計される結果に繋がったものと考えられる。菅田ら²⁵⁾は，二等分面法で撮影されたX線フィルムをWuehrmann²⁶⁾の評価基準により検討し，部分的なコンカットや根尖がフィルムに収まらなかったX線写真を「失敗」と判定すると，10枚法全顎撮影において患者一人あたり4枚の失敗が生じると報告している。本研究の結果も含め，二等分面法において再現性を担保することの難しさを示すものと思われる。なお，口内法撮影に関しては，撮影者に適切なX線入射方向を

指示するインジケータと呼ばれる撮影補助具を用いることもできる^{27, 28)}。前川ら²⁴⁾は、人工骨ファントムの上顎前歯部の二等分法画像は、インジケータの有無に関わらず平均で6.5%の誤差率を生じると報告している。しかしながら、生体においてインジケータを用いた撮影の距離計測精度に関する報告はなく、今後の検討課題のひとつである。また欧米では、口内法撮影の精度は二等分法よりも平行法が高いとする認識がある³⁾。しかし、口腔の大きな欧米人では検出器を歯軸と平行に位置づける事も難しくないが、口腔の小さな東洋人の前歯部において平行法撮影を実施する事は現実的でないと考える。

3D-pano 法による歯の長さの計測精度に関して、人工骨ファントムを被写体として様々な状況で3D-pano 画像を撮影し、CBCT による計測値を基準とした長さおよび角度計測の誤差を報告している²⁹⁻³¹⁾。また Katsumata ら²³⁾は、乾燥骨表面に貼り付けた金属メッシュを撮影して3D-pano 法の距離計測精度を評価している。これらの先行研究における3D-pano 法の距離計測の誤差率は、標準的な頭部位置付で撮影されている限り5%以内に収まっている。この結果は、生体を被写体とした本研究の誤差(-1.82%)よりも大きい。3D-pano 法において距離計測精度に影響する撮影技術的な要素は患者頭部の位置付けである。3D-pano 法の撮影装置(QR-master REVO)には、画像の歪みを自動的に補正するオートフォーカスと呼ばれる機構が搭載されているため、画像を「位置付け不良」と分かるようなケースでなければ寸法精度が低下しない。そもそも、従来型のパノラマ X 線装置では断層域が狭くて良好な描出が得にくいとされる上顎前歯で本研究のような歯の計測が可能となったのは、このオートフォーカス機構の効果である。オートフォーカス機構はトモシンセシス法に特有のものであり3D-pano 法において高い精度を示すにはオートフォーカス機構は必要不可欠である。ファントムは生体構造に似せてあるが、シリコン素材であるため、生体と同様の位置付けが難しく、誤差率が高かった可能性がある。生体は正しい位置付けが行われ、既報よりも誤差率が小さい結果となったと思われる。

3D-pano 法の画像構築では、顎骨歯列の三次元形態を滑らかな曲線で表示するためにスプライン曲線による補間が行われている。ファントムやメッシュは生体構造と似せているが、前述の理由による位置付け不良、歯軸の傾斜が比較的揃っていることから、スプライン補間が有効でなかった可能性がある。本研究では、正しい位置付けで生体を撮影しており、スプライン補間が効果的に施されて誤差率が低くなったと思われる。

。しかしながら、CBCT とは誤差があるため、スプライン補間のパラメータの再検討が必要かもしれない。今後の検討課題としたい。

画像による距離計測の誤差がどの程度臨床に影響するのは、画像検査の目的により異なるものと考えられる。たとえば、歯内治療の根管長計測³²⁾では、外科手術のために顎骨の大きさを計測する場合³³⁾よりも高い精度が求められて当然である。本研究の結果、3D-pano 法では最大約20%の誤差率であったため根管長測定よりは外科的治療において顎骨内病変の位置を確認して大きさを計測したり、抜歯予定の歯の大きさを計測したり、インプラント体の埋入予定部位の近遠心的幅や顎骨高さやを概略的に計測する目的に最適であると考えられる。骨の欠損や変位の状態など病変部を従来パノラマ画像より立体的に観察することができるので、症例検討時に被験者による解釈の差の少ない資料を用いることができる。口腔外科領域においては複雑な顎顔面骨折や骨破壊像を有する悪性腫瘍等の疾患の精査および術式の検討のためにCTを撮影する前に3D-pano 法撮影を適用すべきだと考える。これにより、術前診断や手術計画の立案に有用な情報を初期段階で得ることが可能になるため、治療の手技や方法の決定に寄与することが示唆される。

3D-pano 法の被曝線量は従来型パノラマ撮影と同等であり、Dental のように撮影時に患者口腔内に検出器を入れる苦痛を与えない。本研究の結果、3D-pano 法による生体の上顎前歯の長さの計測はDental より誤差が少ないことも示された。しかし、スリット状の X 線束で顎骨をスキャンする撮影原理から、パノラマ X 線画像の拡大率は撮影部位ならびに垂直方向と水平方向で異なるため⁴⁾、前歯の長さ以外の計測精度についても今後検討する必要がある。また、目的とする1~3歯の観察に適した小さな範囲のみの X 線照射が可能で3D-pano 法撮影機構が実用化されれば、口内法 X 線撮影全般を3D-pano 法と同じ撮影方法で置き換えることも可能であると考えられる。

結 論

生体上顎前歯において、二等分法およびパノラマ画像三次元表示法による歯の長さの計測精度を、歯科用CBCTにおける計測値を基準として比較した結果、以下のことがわかった。

- 1) 二等分法では画像上の歯の長さがCBCTより長くなる傾向が大きい。
- 2) 上顎前歯の長さ計測の平均誤差率は、二等分法で12.40%、パノラマ画像三次元表示法で-1.82%であった。

参考文献

- 1) 岡野友宏, 小林馨, 有地榮一郎: 歯科放射線学. 第5版. 東京. 2013; 97-120.
- 2) 佐野司: 歯科放射線マニュアル. 東京. 南山堂. 2006; 26-30.
- 3) Bhakdinaronk A, Manson-Hing LR. Effect of radiographic technique upon prediction of tooth length in intraoral radiography. *Oral Surgery, Oral Medicine, Oral Pathology and Oral Radiology*. 1981; 51: 100-107.
- 4) 勝又明敏. パノラマ X 線撮影のルネサンスをめざして. *岐阜歯科学会雑誌*. 2012; 38: 117-128.
- 5) 犬飼啓介, 飯田幸弘, 勝又明敏. 永原國典. デジタルパノラマ X 線画像の拡大率を評価できる特殊ファントムの開発. *歯科放射線*. 2012; 52: 47-60.
- 6) Arai Y, Tammsalo E, Iwai K, Hashimoto K, Shinoda K. Development of a compact computed tomographic apparatus for dental use. *Dentomaxillofacial Radiology*. 1999; 28: 245-248.
- 7) 寺門正昭, 橋本光二, 上原任, 新井嘉則, 上原浩之, 瀧川富之, 本田雅彦, 関和忠信, 佐藤廣. 新しく開発された歯科用小型 CT (Ortho-CT) の口腔外科領域への応用 上顎部に生じた病変. *日本口腔外科学会雑誌*. 2000; 46: 196-204.
- 8) 小原仁, 角保徳, 上田実, 水谷英樹, 金田敏郎, 早川紀和, 大野晶子. 口腔外科領域への三次元 CT の応用に関する臨床的研究. *日本口腔科学会雑誌*. 1990; 39: 107-114.
- 9) Mozzo P, Procacci C, Tacconi A, Martini P, Tinazzi, Andreis IA Bergamo. A new volumetric CT machine for dental imaging based on the cone-beam technique: preliminary results. *European radiology*. 1998; 8: 1558-1564.
- 10) 新井嘉則, 橋本光二, 江島堅一郎, 本田和也, 岩井一男, 篠田宏司. 歯科用小型 X 線 CT (Ortho-CT) の臨床例1,000例の統計的分析. *日本歯科医学会誌 = Journal of the Japanese Association for Dental Science: JJDS*. 2000; 19: 54-63.
- 11) 勝又明敏. 歯科 CT の過去, 現在, 未来. *日本口腔外科学会雑誌*. 2012; 58: 706-717.
- 12) 中村信一郎, 横江義彦, 中尾晶子, 川村紀子, 青井陽子, 飯塚忠彦. 歯科用コンベーム CT 画像を用いた顎変形症患者の下顎枝厚さの検討. *日本口腔外科学会雑誌*. 2006; 52: 574-577.
- 13) Bagis N, Kolsuz ME, Kursun S, Orhan K. Comparison of intraoral radiography and cone-beam computed tomography for the detection of periodontal defects: an in vitro study. *BMC oral health*. 2015; 15: 64.
- 14) 吉田有里, 森田康彦, 誉田栄一, 友竹俣則, 市川哲雄. 小照射野歯科用 CT 撮影における画像測定精度の検討. *日本口腔インプラント学会誌*. 2009; 22: 3-14.
- 15) 内藤宗孝, 竹内克豊, 鬼頭政勝, 疋田久登, 長谷川龍貴, 原正幸, 鈴木純二, 栗田賢一, 有地榮一郎. CT 再構築画像を用いた上顎骨歯槽突起部の骨形態計測. *日本口腔インプラント学会誌*. 1999; 12: 246-254.
- 16) 内藤宗孝, 泉雅浩, 大崎千秋, 天野優一郎, 竹内一夫, 塚本信隆, 栗田賢一, 有地榮一郎. CT を用いたインプラント術前計画の評価: 下顎前歯部における CT 検査の意義について. *日本口腔インプラント学会誌*. 2002; 15: 360-366.
- 17) Sherrard JF, Rossouw PE, Benson BW, Carrillo R, Buschang PH. Accuracy and reliability of tooth and root lengths measured on cone-beam computed tomographs. *American Journal of Orthodontics and Dentofacial Orthopedics*. 2010; 137: S100-S108.
- 18) 有地榮一郎, 勝又明敏, 小林馨, 櫻井孝, 藤田廣志, 本田和也: デジタルデンティストリー 医療情報とデジタル画像 超入門. 東京. 永末書店. 2015.
- 19) Woolhiser GA, Brand JW, Hoen MM, Geist JR, Pikula AA, Pink FE. Accuracy of film-based, digital, and enhanced digital images for endodontic length determination. *Oral Surgery, Oral Medicine, Oral Pathology, Oral Radiology and Endodontics*. 2005; 99: 499-504.
- 20) Athar A, Angelopoulos C, Katz Jerald O, Williams KB, Spencer P. Radiographic endodontic working length estimation: comparison of three digital image receptors. *Oral Surgery, Oral Medicine, Oral Pathology, Oral Radiology and Endodontics*. 2008; 106: 604-608.
- 21) Kal BI, Baksı BG, Dündar N, Sen BH. Effect of various digital processing algorithms on the measurement accuracy of endodontic file length. *Oral Surgery, Oral Medicine, Oral Pathology, Oral Radiology and Endodontics*. 2007; 103: 280-284.
- 22) Ogawa K, Langlais RP, McDavid WD, Noujeim M, Seki K, Okano T, Yamakawa T, Sue T. Development of a new dental panoramic radiographic system based on a tomosynthesis method. *Dentomaxillofacial Radiology*. 2010; 39: 47-53.
- 23) Katsumata A, Ogawa K, Inukai K, Matsuoka M, Nagano T, Nagaoka H, Yamakawa T. Initial evaluation of linear and spatially oriented planar images from a new dental panoramic system based on tomosynthesis. *Oral Surgery, Oral Medicine, Oral Pathology, Oral Radiology and Endodontics*. 2011; 112: 375-382.
- 24) 前川明之, 吉田洋康, 飯田幸弘, 福井達真, 西山航, 勝又明敏. 二等分法による歯の等長撮影の再現性. *岐阜歯科学会雑誌*. 2018; 44.
- 25) 誉田栄一, 芝崎初江, 佐々木武仁. 二等分法撮影による全顎口内法 X 線写真 (10枚法) の失敗頻度の客観

- 的評価. 歯科放射線. 1990; 30: 145-151.
- 26) Wuerhmann AH. Evaluation criteria for intraoral radiographic film quality. The Journal of the American Dental Association. 1974; 89: 345-352.
- 27) Rudolph DJ, White SC. Film-holding instruments for intraoral subtraction radiography. Oral Surgery, Oral Medicine, Oral Pathology and Oral Radiology. 1988; 65: 767-772.
- 28) 岩野孝, 丹羽克味, 金井良維. 赤間力. 主放線方向指示を兼ねたフィルムホルダーの試作. 歯科放射線. 1977; 17: 32-35.
- 29) Kitai N, Mukai Y, Murabayashi M, Kawabata A, Washino K, Matsuoka M, Shimizu I, Katsumata A. Measurement accuracy with a new dental panoramic radiographic technique based on tomosynthesis. The Angle Orthodontist. 2013; 83: 117-126.
- 30) 近藤純子, 村林学, 黒柳ふみ, 川端淳司, 勝又明敏, 北井則行. 三次元パノラマ X 線装置による上顎前歯軸傾斜の評価. 岐阜歯科学会雑誌. 2013; 40: 32-38.
- 31) 加来瑛子, 村林学, 清水一郎, 瀬崎雄介, 北井則行, 勝又明敏. パノラマ画像三次元マッピング法を応用した CBCT 撮影 FOV 自動調整機能の精度. 歯科放射線. 2016; 56: 33-38.
- 32) Sheaffer JC, Eleazer PD, Scheetz JP, Clark SJ, Farman AG. Endodontic measurement accuracy and perceived radiograph quality: effects of film speed and density. Oral Surgery, Oral Medicine, Oral Pathology, Oral Radiology and Endodontics. 2003; 96: 441-448.
- 33) Wakoh M, Harada T, Otonari T, Otonari-Yamamoto M, Ohkubo M, Kousuge Y, Kobayashi N, Mizuta S, Kitagawa H, Sano T. Reliability of linear distance measurement for dental implant length with standardized periapical radiographs. The Bulletin of Tokyo Dental College. 2006; 47: 105-115.
-