

## 下唇に自傷行為を示した自閉症患者の1例

安 田 順 一 大 山 吉 徳 玄 景 華

### A Case of Self-injurious Behavior to the Lower Lip in Autism

YASUDA JUN-ICHI, OHYAMA YOSHINORI and GEN KEIKA

自傷行為は、自己の身体を損傷するような行動をさす。発生機序が明確でなく、その対応には苦慮することが多い。今回、下唇などに自傷行為を示した自閉症患者の1例を経験したので報告する。

症例は17歳男性、下唇の自己咬傷を主訴に来院した。頬粘膜部や顔面、両手拇指背面部にも自傷創を認めた。また、全顎の歯周炎とう歯5本を認めた。初診時に下唇咬傷部のデブリードメントを行ない縫合した。挙上型スプリントを作製し、上顎に装着した。4日後、再咬傷により来院したため、上下顎ともスプリントを作成して装着した。その後、頬部の自己咬傷を防止するため軟性レジン製のマウスピースを装着した。咬傷は42日目には治癒したが、患者のこだわりのため約9カ月後までマウスピースを外せず経過観察とした。

コミュニケーション能力が不十分な自閉症者であることから、何らかの精神的緊張や欲求不満が自傷行為の原因として考えられた。

キーワード：自閉症、自傷、下唇、スプリント

*Self-injurious behavior damages the self-body, for example, biting of the mouth soft tissues, lip and tongue, striking of the face by hand, beating the head against a wall, scratching and plucking the skin, self-tooth extraction, etc. The cause of self-injurious behavior is not clear in the disabled. This report presents the case of an autistic patient who showed a self-injurious behavior wound to the lower lip, etc.*

*A 17-year-old male who had been biting his lower lip was referred to our hospital. A self-injurious behavior wounds were also found in the cheek mucous membrane, the face and the back of both hands. Moreover, medium-grade periodontitis and five caries were found due to poor oral hygiene. The treatment was as follows: closing suture was performed after debridement of the lower lip wound under infiltration anesthesia at the time of the first medical examination. A bite-raising type splint was attached to the upper jaw. Four days later, he visited the hospital because of further self-injurious behavior, and the upper and lower jaw were attached to an oral splint. However, the patient was concerned with the resumption of cheek biting. For this he was equipped with a soft mouthpiece made from elastic resin. The wounds healed in 42 days. The mouthpiece could not be removed until after about nine months, because it was adhered to the patient. Follow-up was performed*

*It is said that self-injurious behavior tends occur in developmentally disabled individuals or those with mental disease. A high correlation with autism has been found, and self-injurious behavior peaks after secondary gender discovery, and decreases with aging. Wounds due to self-injurious behavior become a secondary cause, and the self-injurious behavior is repeated. A soft mouthpiece is useful as symptomatic*

朝日大学歯学部総合歯科学講座障害者歯科学分野

501-0296 岐阜県瑞穂市穂積1851

Department of Dentistry for the Disabled, Division of General Dentistry

Asahi University School of Dentistry

Hozumi 1851, Mizuho, Gifu 501-0296, Japan

本論文の要旨は、第17回日本障害者歯科学会総会(平成12年10月、千葉)において発表した。

therapy. This patient was autistic with difficulty in communication, and a certain mental strain and frustration were considered the cause of the self-injurious behavior.

Key words : Autism, Self-injurious behavior, Lower lip, Oral splint

## 緒 言

自傷行為は、自己の身体を損傷するような行動をさし、重症心身障害児や自閉症などの障害児・者に認められることがある<sup>1-9)</sup>。例えば、顔面を叩く、頭部を壁などにつける、皮膚を掻きむしる、口腔軟組織の咬傷、自己抜歯などである。その結果、身体組織の変性・欠損や、それに伴う2次感染や審美性が問題になる。

自傷行為は発生機序が明確でなく、その治療法は確立されていない。行動療法や薬物療法、対症療法が応用されるが、その対応には苦慮することが多い。

今回、自己咬傷による下唇や頬粘膜の裂創、手指や顔面の挫滅創などの自傷行為を示した自閉症患者の1例を経験したので報告する。

## 症 例

患者：17歳，男性。養護学校高等部2年，平日は学校の寄宿舎に居住している。

初診日：1998年3月5日。

主 訴：自己咬傷による下唇部腫脹。

家族歴：特記事項無し。

既往歴：療育手帳A2所持。両眼視力は0.1程度だが、眼鏡等は使用していない。自閉症の特異行動として常同的行動、反響言語などを認めた。てんかん発作はない。常用薬はない。数年前に某小児歯科で治療を受けたことがあるが、詳細は不明である。

現病歴：1998年2月21日に養護学校で下唇部の腫脹を発見された。同22日に某病院外科を受診したところ、某病院口腔外科を紹介され翌日受診した。しかし、体動が激しく、抑制困難のため縫合処置等は受けられず、投薬(ステロイド軟膏、抗生剤等)を受け帰宅した。同年3月3日再び咬傷により腫脹が増大したため、同5日に養護学校からの紹介により当科受診した。

現症：身長163cm，体重49kg。自己咬傷として、右側下唇部に横3cmの筋層に達する創と、下唇部から口腔粘膜に連続した実質欠損を伴う創(図1)と、頬粘膜部に咬合線に一致した創を認めた。その他の自傷として、前額部から両眼瞼側面部皮膚と両手拇指背面部に挫滅創を認めた。

口腔内所見：パノラマX線写真で下顎右側第1大臼歯にC<sub>4</sub>(残根)、下顎左側第1大臼歯にC<sub>3</sub>、上顎左側第1

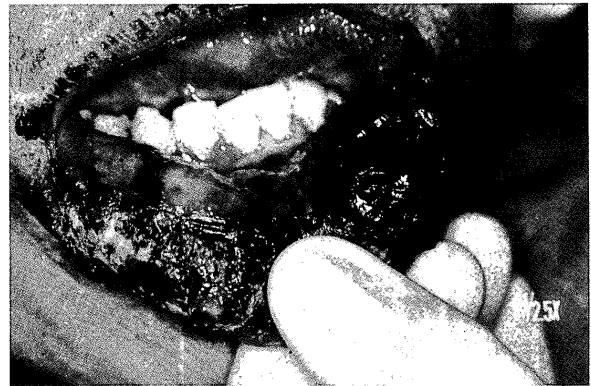

図1 下唇部の咬傷

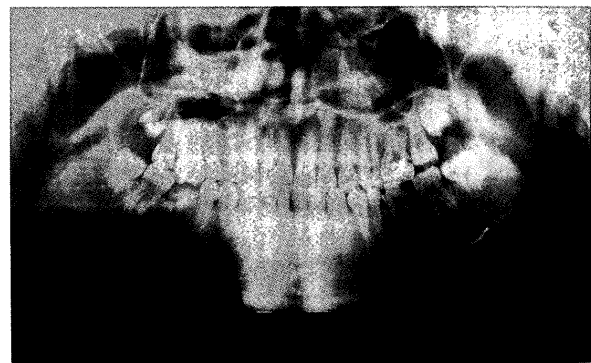


図2 パノラマX線写真

下顎右側第1大臼歯にC<sub>4</sub>，下顎左側第1大臼歯にC<sub>3</sub>，上顎左側第1大臼歯にC<sub>2</sub>を認める。

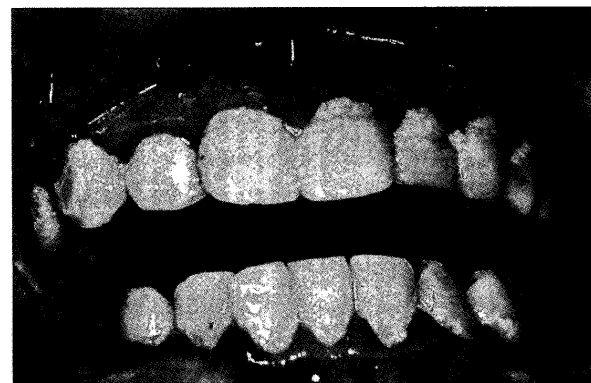


図3 口腔内写真

歯面に多量のプラーク附着を認める。中等度歯周炎を呈している。

大臼歯にはC<sub>2</sub>(既製冠下の2次カリエス)を認めた(図2)。下顎両側第2大臼歯にはレジン充填処置がなされていた。口腔清掃は不十分で、多量の歯垢附着が認め

られ、中等度歯周炎であった(図3)。

### 治療および経過

#### 初診時

体動が激しいため抑制下にて縫合処置を行った。下唇咬傷部を8万倍エピネフリン含有2%リドカインの浸潤麻酔下にて創部のデブリードメントを行ってから吸収糸(バイクリル®)で埋没縫合し、表皮は絹糸で縫合した。さらに自己咬傷を予防し、創部を保護するための拳上型スプリントを即時重合レジンにて作製し、上顎に装着した。スプリントは食事時を除き終日装着を指示した(図4)。顔面・手指の創部に対しては、消毒後ガーゼで被覆し、手袋の着用を勧めた。処置後、感染予防のため抗生剤を投薬した。

翌日、下唇の腫脹を認めるが、処置創は良好であった。スプリントを装着したことにより、自己咬傷行為は消失した。

4日目、患者は下唇部下部の再咬傷により再来院した。下顎左側第1大臼歯の歯髄炎を疑い、同歯の麻酔抜髄を行った。咬傷部は再度縫合し、下顎に上顎と同様のレジンスプリントを作成して、上下顎ともスプリントを装着させた。

8日目、処置創は良好であり縫合部に痂皮形成を認めた。頬粘膜部の咬傷は変わらないため、遮断型スプリント(以下マウスピースと称する)を作成するための印象・咬合採得を行った。

19日目、下唇部処置創は良好で、ほぼ治癒しており自己咬傷はない。しかし、頬粘膜部の咬傷は相変わらず認められた。下唇部の半抜糸を行った。

26日目、頬部の自己咬傷を防止するため軟性レジン製のマウスピース(図5)を装着させ、レジンスプリントの使用は中止した。下唇部の全抜糸を行った。

35日目、マウスピースを装着しており、頬粘膜部の咬傷はほぼ治癒した。

42日目、咬傷は治癒しているが、患者本人のこだわりのため当面はマウスピース装着とした。下顎左側第1大臼歯は根管充填し、後日メタルコア・全部鑄造冠を装着した。

123日目、マウスピースは夜間のみ装着している。下顎右側第1大臼歯の抜歯を行った。

152日目、下顎右側第2小臼歯と右側下顎第2大臼歯を支台としたブリッジ形成を行い、後日装着した。

174日目、頬粘膜に咬傷を認める。マウスピースを食事時以外装着するように指示した。

201日目、咬傷部はほぼ治癒したが、マウスピースにこだわりが生じており食事時以外装着している。

222日目、咬傷はないが、マウスピースを食事時以

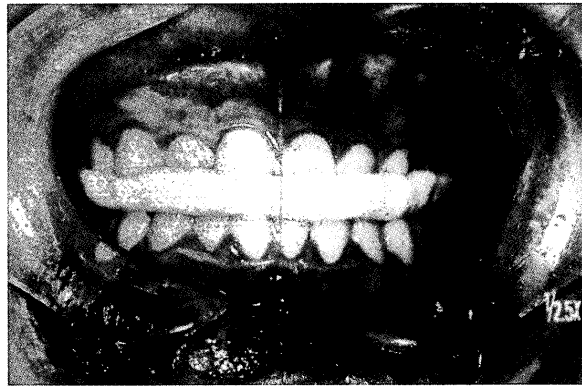


図4 レジンスプリント  
口腔内装着時を示す。

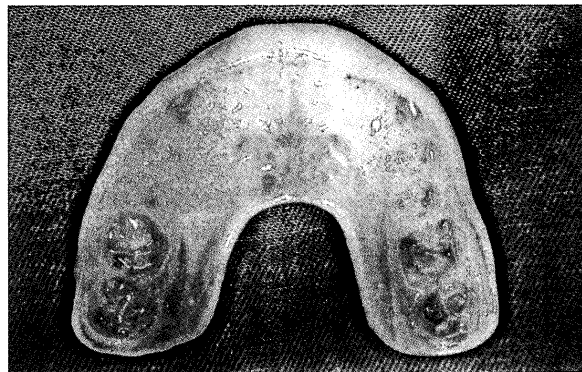

図5 軟性レジン製のマウスピース

外装着している。徐々に外すよう保護者に説明した。

265日目、咬傷はなく、マウスピースも外しており問題は認めない。以降、定期観察を継続的に行っている。

観察中、上腕や手指に対する自傷や口唇・頬粘膜の咬傷が散発的に発生したが、いずれも軽度であった。

### 考 察

自殺の意図のない自己の身体を損傷するような行為は自傷行為と呼ばれる<sup>1)</sup>。自傷部位は様々だが、自己咬傷に限れば、口唇、舌、頬粘膜、手指がほとんどである。口腔領域における自傷としては、口唇・舌・頬粘膜を咬む<sup>2-5)</sup>、爪や物で歯肉を傷つける<sup>2)</sup>、歯を引き抜く<sup>5)</sup>などが報告されている。一旦自傷行為が始まると、自傷の創が二次的原因となって、自傷を繰り返して対応に苦慮することになる。本症例は、養護学校で発見され、某医療機関を受診したが、有効な処置がなされなかった。そのため、一旦始まった自己咬傷が局所的要因となり、自傷を繰り返すことになったと推測された。

自傷行為の発生機序には、多くの病因が考えられているが明確なものはない。全身的な疾患の症状として

発現する場合と、局所的な疾患が原因として発現する場合が考えられている。

自傷行為は、全身的な疾患の症状として、発達障害や各種の症候群や精神的疾患に発症しやすい。本報告例の自閉症だけでなくLesch-Nyhan症候群<sup>6)</sup>、脳性麻痺<sup>2)</sup>、XXXXXY症候群、XYY症候群、Tourette症候群などで自傷行為が報告されている<sup>1)</sup>。精神発達障害児の問題行動の危険因子を調べた研究<sup>7)</sup>では、自傷行為は自閉症との高い相関がみられており、2次性徴発現後にピークがあり加齢とともに減少する。基本的コミュニケーション能力が不十分な自閉症者では、半数以上に自傷行為が認められたとの報告<sup>8)</sup>もあり、自傷の出現する状況として自閉症児が自分の意思や感情を親や教師にわかるように表現できず、いわばコミュニケーションの困難さから生じている場合が多かった。また、自閉症による気分障害や場面転換の困難さから生じている場合もあった<sup>8)</sup>。本症例は、コミュニケーション能力が不十分な自閉症者であること、両眼視力が0.1程度のため周囲の状況把握に不利であること、2次性徴発現後の17歳であることなどが該当する。また、保護者の自閉症に関する理解も乏しく、厳しい叱咤などで患者を精神的過緊張に追い込み自傷を悪化させる傾向もあった。そのため、何らかの精神的緊張や欲求不満が自傷行為の原因の一つと考えられたため、ストレスを減少させるような生活環境を整備することも有効と思われた。

局所的な疾患の症状として、口腔領域では歯痛、補綴物の異和感などが考えられる。原因部位に限局して自傷行為が起こることが特徴である。原因歯がはっきりしている場合は、歯科治療が行われる。本症例では、う蝕歯が存在するが、自傷部位とは離れていることから、初発の原因ではないと思われた。

咬傷の対策として、決定的なものではなく対症療法が採られる。大岩ら<sup>2)</sup>は自己咬傷の対症療法として、①挙上型(原因歯以外の部分に装置を装着し、咬合挙上して原因歯が乾組織を咬傷できないようにする。)、②被覆型(原因歯を装置で覆うことにより咬傷部を保護する。)、③遮断型(上下顎歯列間を遮断し、軟組織の陥入を防止する。)、④圧排型(軟組織を装置により圧排、保護をする。)、⑤抜歯型(原因歯の抜去。)、の5型に分類している。

本症例では、当初は即時重合型レジンによる挙上型スプリントを上顎に用いたが、スプリントと下顎歯列の間で下唇を咬み込み始めたため、スプリントを上下顎に装着して口唇を咬み込めないように工夫した。その後、軟性レジンによる遮断型マウスピースに変更し、頬粘膜の咬み込みを防止できた。マウスピースは挙上

型スプリントに比べて患者自身で簡単に脱着できるため、装着当初は頻繁に脱着を繰り返した。が、装着を強く指示して継続使用させた結果、2週間ほどで自傷行為は治まった。しかし、装着に依存的こだわりが生じてしまい、マウスピースを除去すると精神的に不安定に陥るため、半年以上にわたって装置を継続した。

コミュニケーション能力が不十分な障害者は、意思疎通が十分に行えないために、精神的緊張や欲求不満が自傷行為として現れることがある。一旦始まった自傷行為は、自傷による創が二次の原因となり、自傷を繰り返すことになるので、マウスピースは対症療法として有用であった。根本的解決策として、コミュニケーション能力を高めて精神的安定を図る方法が考えられるが、実行には、周囲の根気強い対応が必要である。

## ま と め

今回、下唇などに自己咬傷を示した自閉症患者の1例を経験した。

1. コミュニケーション能力が不十分な自閉症者であることから、何らかの精神的緊張や欲求不満が自傷行為の原因として考えられた。
2. 軟性レジンによる遮断型マウスピースが対症療法として有用であった。これは、創部の保護が図れたことと、装着感にも優れていたためと思われる。
3. 根本的解決策として、精神的安定を図る方法が考えられるが、周囲の根気強い対応が必要である。

## 文 献

- 1) Saemundsson. S. R. & Roberts. M. W. : Oral self-injurious behavior in the developmentally disabled : Review and a case. *J. Dent. Child.*, **64** : 205~209, 1997.
- 2) 大岩隆則, 横井基夫, 神野卓三, 石黒 光 : 自己咬傷への対策. *障歯誌*, **9** : 77~84, 1988.
- 3) 名原行徳, 川口由佳, 山口純生, 三宅雄次郎, 河原道夫 : 自傷行為により上下口唇に裂傷を形成した知的障害者の1症例. *広大歯誌*, **31** : 203~207, 1999.
- 4) 佐藤実千江, 木下康志郎, 内藤聡一郎 : 下唇自己咬傷の1例. *愛院大歯誌*, **34** : 297~300, 1996.
- 5) Romer. M., Dougherty. N., Fruchter. M. : Alternative therapies in the treatment of oral self-injurious behavior : a case report. *Spec. Care Dent.*, **18** : 66~69, 1998.
- 6) 小笠原正, 平出吉範, 小島広臣, 高井経之, 穂坂一夫, 渡辺達夫, 笠原浩 : Lesch-Nyhan症候群における自傷行為への対応と問題点. *障歯誌*, **19** : 52~57, 1998.
- 7) 岩坂英巳 : 精神発達遅滞児の問題行動に関する研究. *奈良医誌*, **46** : 114~126, 1995.
- 8) 岩田まな, 佃一郎 : Speechのない自閉症児群の検討:

音声言語医学, 41: 335~341, 2000.

- 9) 松本好生, 藤堂香代子, 大塚玲子, 末光茂: 自閉症児の自傷行為に関する研究(1) — 旭川児童院外来を受診し

た自閉症児における自傷行為の経年変化 — 旭川荘研究年報, 23: 20~24. 1992.

---