岐　歯　学　誌
41巻1号　47～54
2014年6月

症　例

自然消失した先天性エプーリスの一例

近藤裕子[1)]　倉橋実里[1)]　椋代寛之[1)]　佐野祥美[1)]
鈴木あゆみ[1)]　長谷川信乃[1)]　式守道夫[2)]　田村康夫[1)]

A case of congenital epulis disappeared spontaneously

KONDO HIROKO[1)], KURAHASHI MINORI[1)], MUKUDAI HIROYUKI[1)], SANO YOSHIMI[1)]
SUZUKI AYUMI[1)], HASEGAWA SHINOBU[1)], SHIKIMORI MICHIO[2)] and TAMURA YASUO[1)]

先天性エプーリスとは，新生児に稀に見られる先天的に発生した良性の限局的小腫瘤の臨床病名である．哺乳障害や乳前歯の萌出障害がみられることもあるため，治療法としては全身もしくは局所麻酔下で歯胚に注意しながら，茎部の組織を含めて切除するのが一般的である．今回我々は上顎左側前歯部の先天性エプーリスと診断した女児に対し，約5か月半の経過観察を行い，自然に消失した症例について報告する．

患児は初診時生後16日目の女児で，上顎左側前歯部歯肉の腫瘤を主訴に，朝日大学病院小児歯科に来院した．エプーリスは，赤く有茎性で柔らかいゴム様の弾性軟で直径8mmであった．エプーリスは外科的に治療せず，経過観察を行った．それから，エプーリスは徐々に大きさが縮小して，生後6ヵ月で完全に消失した．

先天性エプーリスの治療法としては，大きく分けて外科的な切除と何もせずに経過観察することが考えられる．それを追跡すると，本症例で示すようにエプーリスの縮小と消失が報告されていた．従って，哺乳障害等の問題が起こらない限り，新生児において診断後のすぐのエプーリスの外科的な切除は望ましくない場合もあり，経過観察を第一選択とすべきと考える．

キーワード：先天性エプーリス　新生児　経過観察自然消失

Congenital epulis is a rare benign lesion occurred exclusively in newborns as a solitary or multiple swelling of the alveolar mucosa of maxilla.

A female newborn at the age of 16 days after birth visited Asahi University Hospital Pediatric Dentistry for the chief complaint of gingival swelling of the left anterior site of alveolar of maxilla. The size of epulis was 8 mm in diameter with red pedicellation and elastic soft. The epulis was not treated surgically but was kept under observation. Then the epulis was decreased in size gradually by itself and was disappeared completely at six months of age.

As for the management of congenital epulis, two treatments, such as surgical resection and following up have been considered. When following it up, spontaneous decrease and disappearance have been reported as shown in the present case. Therefore, as long as lactation trouble is not occurred in newborns, resection of epulis soon after the diagnosis may be undesirable.

Key words: congenital epulis, spontaneously disappeared, newborn infant

本論文の要旨は第30回日本小児歯科学会　中部地方会（平成23年10月23日，名古屋），*8th Biennial Conference of Pediatric Dentistry Association of Asia*（平成24年5月24日～26日，インドネシア）において発表した．

[1)]朝日大学歯学部口腔構造機能発育学講座　小児歯科学分野
[2)]朝日大学歯学部口腔病態医療学講座　口腔外科学分野
501-0296　岐阜県瑞穂市穂積1851

[1)]*Department of Pediatric Dentistry, Division of Oral Structure, Function and Development*
[2)]*Department of Oral and Maxillofacial Surgery, Division of Oral Pathogenesis and Disease Control*
Asahi University School of Dentistry

（平成26年4月18日受理）

緒　　言

先天性エプーリスとは，新生児に稀に見られる歯肉部に生じた良性の限局した腫瘤の総称である[1]．本邦では加藤[2]の報告以来，我々が渉猟した範囲では84症例で比較的稀な疾患とされている[2-85]．哺乳障害や乳前歯の萌出障害がみられることもあるため，治療法としては全身もしくは局所麻酔下で歯胚に注意しながら，茎部の組織を含めて切除するのが一般的である．一方で経過観察を行い良好な経過を示した報告もあるが，長期経過観察が行われた報告は，外科的切除と比べると比較的に少ないのが現状である[3-12]．

今回我々は上顎左側前歯部の先天性エプーリスと診断した女児に対し，約５か月半の経過観察を行い，自然に消失した症例について経験したので臨床統計を加え報告する．

症　　例

１．初診時所見（平成22年５月７日）

患　児：平成22年４月22日生　生後16日　女児

年　齢：初診時生後16日

主　訴：上顎左側前歯部の腫瘤

既往歴：出生時体重は3,000g で，全身的には特に異常は認められず，母乳での授乳が可能であった．

家族歴：特記事項なし．

現病歴：生下時より上顎左側前歯部歯肉に腫瘤を認めた．腫瘤の存在による哺乳障害はなく，経口哺乳は良好であった．生後16日目に出生した病院より当科に紹介があり，来院した．

口腔内所見：上顎左側前歯相当部歯槽堤に直径約８mm の赤色で有茎性，弾性軟の腫瘤を認めた（図１−a, b）．

臨床診断：先天性エプーリス

治療方針：授乳は問題なく行われており，その他日常生活に特に障害は認められなかった．さらに，過去に先天性エプーリスが自然治癒した例も報告されているため，直ちに腫瘤を切除せず経過観察を行い，増大傾向等が見られた場合，外科的処置を考慮することとした．これら治療方針については，母親に説明し同意を得て経過観察とした．

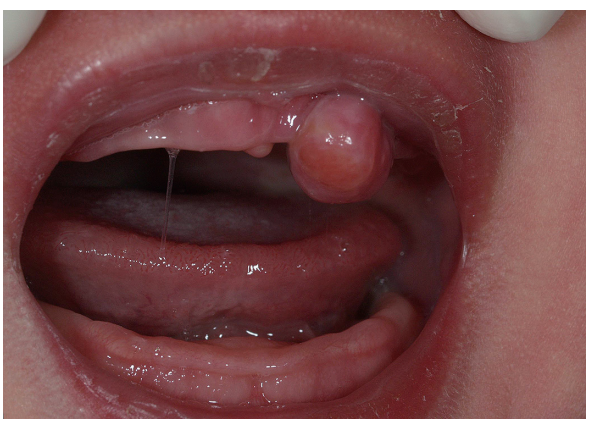

図１a

図１b

図１a，b　初診時（生後16日）口腔内写真（a 正面，b 上顎ミラー像）

図１c

図１c　デンタル X 線写真

図２a　生後25日　口腔内写真

図３a　生後99日　口腔内写真

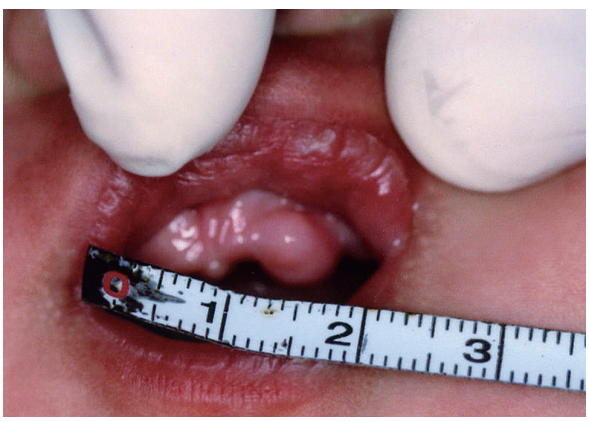

図２b　生後47日　口腔内写真

図３b　生後140日　口腔内写真

図２c　生後61日　口腔内写真

図３c　生後６か月　口腔内写真

２．治療経過

１）生後20日

デンタルエックス線写真の結果，所見としては腫瘤に相当する部位の未萌出歯および歯槽骨には異常は認められず，腫瘤は軟組織の塊とみられた（図１c）．初診時と比較し大きさはほとんど変化がみられなかった．その間，時々出血を認めたという．

２）生後25日

体重は3500g と順調に増加していた．腫瘤の大きさについて，変化は認められなかった（図２a）．

３）生後47日

直径は６mm 程度に縮小．表面の赤みが減少してきた（図２b）．

４）生後61日

腫瘤は，直径５mm まで縮小し，ポリープ状から丘状になった（図２c）．

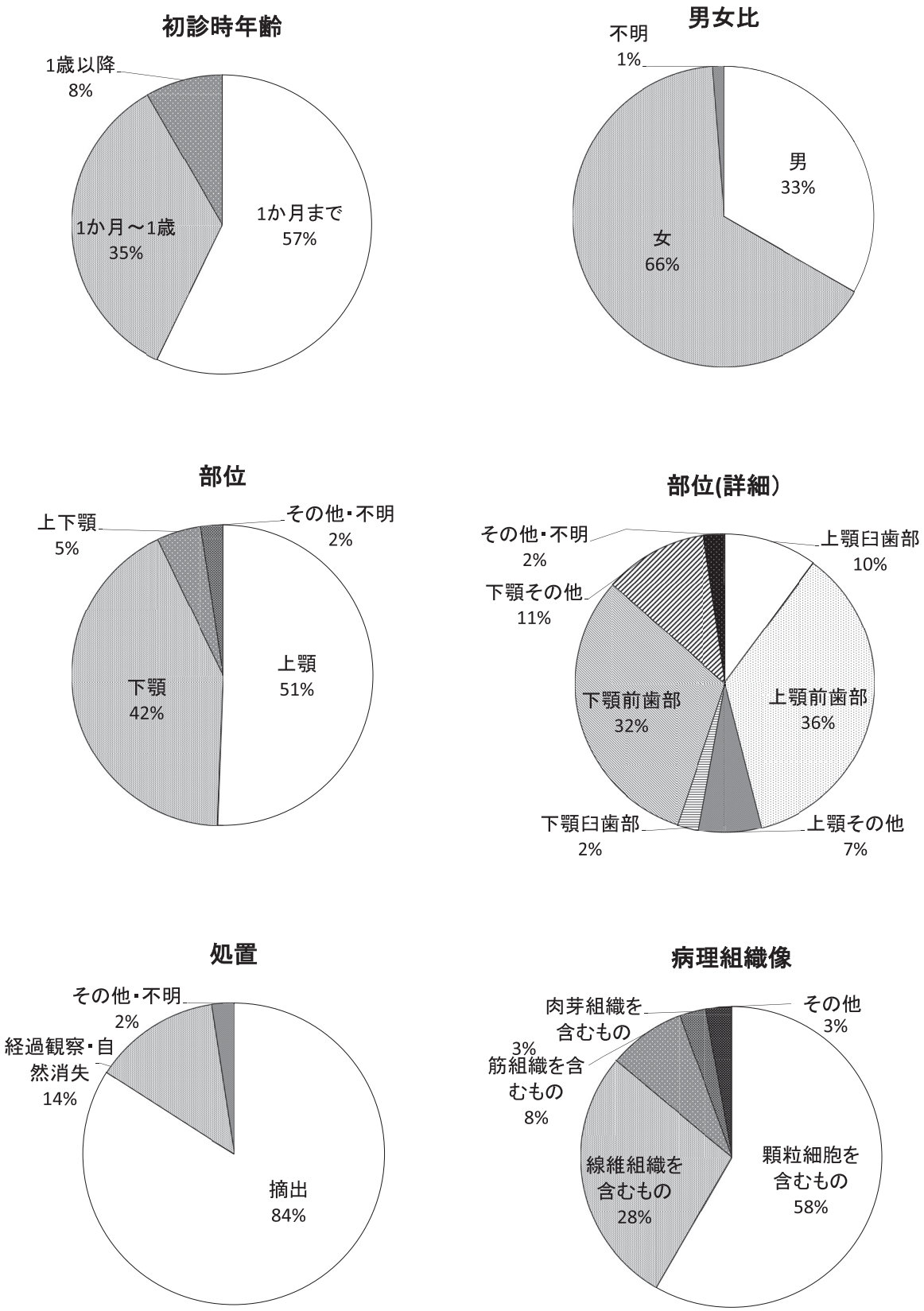

図 4　本邦においての初診時年齢，男女比，処置，部位の割合

５）生後99日

腫瘤の直径は３～４mmで，さらに縮小傾向が認められた（図３a）.

６）生後140日

腫瘤３mmとさらに消失傾向を示し，歯槽部との移行部も不明瞭化してきた（図３b）.

７）生後６か月

腫瘤は完全に消失し，歯槽堤部の粘膜の色や形態ともにほぼ正常となった（図３c）.

考　　察

先天性エプーリスは，1871年のNeumann[82]による報告から始まるとされており，発現頻度は13000人に一人と比較的低いものである．我々の渉猟した範囲では，本邦では84例の先天性エプーリスの報告があった[2-81].

性差については女児に多いとされており本症例を含めた108人の患児のうち男児が34症例，女児が74症例と女児が68.9%を占めていた[2-81].

好発部位としては一般的に上顎前歯部とされているが我々の調べたところ上顎65症例，下顎43症例と上顎での発生率が多少多く見られたが，下顎でも発生していた[2-81].本症例では，外科的処置を行わなかったため病理組織検査はできなかったが，過去の摘出症例による病理組織検査では顆粒細胞を含むもの，もしくは線維性組織を含むものが大半を占めている[3,5,8,11,13-28,30-40,42-55,58,59,61-63,65-68,71-80,82]（図４）.

治療方法は，外科的切除と経過観察を行い自然脱落するもしくは自然に縮小して消失したものの報告がある.

外科的切除，摘出の報告が圧倒的に多く84%を占め，62症例の報告がある．一方，表１に示すように経過観察により自然治癒の報告は本症例を含め12症例と少なく，大藤ら[3]による桜桃大であったものが16日後に脱落したもの，大滝ら[4]による15×５×５mmであったものが315日後に茎部を残し脱落し342日後に自然治癒したもの，中山ら[5]８×６×６mmであったものが自然消失したもの，戸田ら[6]による小豆大と小指頭大であったものが２年９か月で消失したもの，小豆第の１／３，小指頭大の１／３であったものが１年８か月で消失したもの，野江ら[7]による直径９mmであったものが自然消失したものと直径９mmであったものが１年５か月で消失したもの，木原ら[8]の直径10mmであったものが自然脱落したもの，西川ら[9]による12×8.5×７mmであったものが生後６か月で消失したもの，加納[10]らの15×10×10mmであったものが１歳８か月で消失したもの，澁川ら[11]の９×７mmのものが生後５か月で完全に消失し，11×８mmのものが縮小傾向であるもの，そして本症例の直径８mmであったものが生後６か月で消失したものがある．これらの平均の消失期間は14.5か月であった.

これまでの報告では自然消失後の再発や悪性転化の報告はなく，また外科的処置と経過観察の中間の選択，つまり経過観察を行ったが，外科的処置を行った報告はほとんど見られない．その点，Bowe ら[83]は切除による乳歯萌出障害など，エプーリス切除は歯の萌出に悪影響をもたらすため極力避けるべきと述べている.

しかし増大傾向を示したという症例も報告されている[80]．そのため腫瘤の増大傾向や授乳障害，口裂閉鎖不全等を認めれば早期に手術を行うべきとされているが，増大傾向が見られたのちに縮小し消失した症例も報告されている[10]．この点は観察期間や，術者の経験や考え方によっても経過は異なってくることも考えら

表１　本邦においてエプーリスが自然消失した報告例

報告者	初診日	性別	発生部位	大きさ	予後
大藤ら[3]	生後2日	女	上顎前歯部	桜桃大	生後16日目で自然脱落
大滝ら[4]	生後103日	男	下顎乳前歯部	15×5×5mm	212日後に茎部を残し 脱落後239日後には完全に治癒
中山ら[5]	生後30日	女	左側下顎乳前歯部唇側歯肉	8×6×6mm	生後4か月でほぼ完全に消失
戸田ら[6]	生後4か月	女	下顎前歯部 下顎臼歯部	小豆大 小指頭大（12×6×7mm）	2歳9ヵ月で完全に消失
	生後6か月	男	下顎前歯部 下顎臼歯部	小豆大の1/3 小指頭大の1/3	１歳８ヶ月で完全に消失
野江ら[7]	生後3か月	男	下顎	直径9mm	自然消失
	出生直後	男	下顎前歯部	直径9mm	1歳5ヶ月で完全に消失
木原ら[8]	生後4か月	男	下顎前歯部	直径10mm	増大傾向を認めたが経過観察中に脱落
臼井ら[9]	生後7か月	男	左側上顎乳犬歯相当部	3×3mm	生後1か月で完全に消失
西川ら[10]	生後9日	女	上顎右側歯肉部	12×8.5×7mm	生後4ヵ月後　完全に消失
加納ら[11]	生後12日	女	下顎前歯部	15×10×10mm	1歳8か月で完全に消失
澁川ら[12]	生後8日	女	右上下顎歯肉	上顎9mm×7mm 下顎11mm×8mm	生後5か月時上顎は完全に消失 下顎は7mm×4.5mmの縮小傾向
本症例	生後16日	女	上顎左側歯肉	直径8mm	生後6か月で完全に消失

れる．

外科的切除が多いことについては，授乳時に乳児の口の中に発生したエプーリスをみて母親が極度に心配していること，産科医からの最初の紹介先として歯科口腔外科が多いこと，また外科処置を施すと来院回数が少なく終わるなどの理由が考えられる．

しかし，自然消失する可能性の高さや乳幼児への外科処置の負担等を考慮すると授乳障害や口裂閉鎖不全等がない場合，臨床診断後すぐのエプーリスの切除は望ましくなく，まず慎重に経過観察を行うべきと考える．そして，消失後も歯の萌出等に影響がないか経過観察していく必要がある．

文　献

1）前田隆秀．小児歯科学　第2版．東京：医歯薬出版；1996：331–332.

2）加藤清治．先天的に発生せる歯齦腫の1例．日本之歯界．1935；186：503.

3）大藤敬美，佐藤研一．先天性エプーリスの1例．日口外誌．1974；20：662–665.

4）大滝晃一，高橋克弥，長谷川明．自然脱落した先天性エプーリスの1例，口科誌．1986；35：401–405

5）中山雄二，大橋靖，岡沢恵子，清水進一，鈴木誠，福島祥紘，石木哲夫．下顎歯肉と舌にみられた先天性顆粒細胞腫（いわゆる先天性エプーリス）の1例．口科誌，1987；36：485–492.

6）戸田郁子，加藤尚之，藤田充康，小口春久．自然治癒を示した先天性エプーリスの姉弟例，北海道歯科医師会誌．1988；43：207–214.

7）野江康郎，小口春久，及川清．自然治癒を示した先天性エプーリスの2症例．小児歯誌，1989；27：249.

8）木原典子，石橋浩晃，堀之内康文，竹之下康治．先天性エプーリスの1例．小児口外．1996；6：84.

9）臼井智，浅田洸一，佐藤徹，佐々木文彦，栃原しほみ，石橋克禮．対称性に結節性小帯を認めた上頬小帯異常の1例．日口外誌．2000；46：451–453.

10）西川聡美，原田桂子，篠永ゆかり，尼寺理恵，有田憲司．自然消失した先天性エプーリスの1例．小児歯誌．2007；45：97–102.

11）加納欣徳，野呂香菜，大渕泰彦．自然消失した先天性エプーリスの1例．愛院大歯誌．2010；48：198.

12）澁川統代子，松沢祐介，三古谷忠，曾我部いづみ，伊藤裕美，戸塚靖則．上下顎に発生し自然消退した先天性エプーリスの1例，日口外誌．2011；57：252.

13）松田繁一郎，小林八州男．先天性エプーリスの1例について．口病誌．1955；22：193.

14）小早川庸造，高野瀬清，田村肇男．先天性エプーリスの1例について，口科誌．1956；5：331.

15）中村保夫，二宮邦夫，小泉仁，鈴木捷弘．切歯乳頭部に発生した先天性Epulisを疑わしめる歯肉polypの1例．日口外誌．1967；13：433.

16）山下真彦，入久巳．いわゆる先天性エプーリスの1例．形成外科．1967；10：142.

17）枝重夫，金子弘，河原憲裕，山村武夫，県信哉，井上慶一，高山暉邦，川島康，砂川慶介，松尾武夫．先天性エプーリスの1症例　病理組織的および電子顕微鏡的研究．歯科学報．1970；70：143–148.

18）坂本忠幸，坂口進，大平洋和，林毅，山本建治，槇野可代二．新生児下顎前歯部に見られた先天性エプーリスの1例．日口外誌．1970；16：243.

19）河村正昭，合田正美，雨宮璋，大橋勝広．先天性エプーリスの1例．口科誌．1971；20：896.

20）西嶋克巳，出崎邦彦，服部孝司，田村淳一．先天性エプーリスの1例．小児歯誌．1971；9：5–10.

21）増田正樹，古谷泉満，片岡鋲雄，大谷隆俊，小守昭．先天性エプーリスの1例．日口外誌．1971；17：524–527.

22）伊藤清子，亀山忠光，森永太，竹中将純，朱雀直道．新生児の歯肉にみられた顆粒細胞腫の1例．日口外誌．1976；22：506–512.

23）広瀬晃，河島正宜，汲川進．両側唇裂を伴う先天性エプーリスの1例．日口外誌．1976；22：964.

24）竹中将純，大野輝男，山下真一，松瀬洋一，朱雀直道．先天性エプーリスの1例．日口外誌．1976；22：964.

25）門有二，富田喜内．先天性エプーリスの1例．日口外誌．1976；22：743.

26）穂坂恒夫，七熊治夫，稲井徹．先天性エプーリス．福歯誌．1976；3：151–153.

27）日坂照幸，菅田辰海，野上龍造，高橋悠夫，福島襄，田村浩一，高田和彰．先天性エプーリスの1症例．口科誌．1977；26：597.

28）山田隆一，奥富直，錦織美晴，宮城島俊雄，立松憲親，岡伸光．先天性エプーリスの1例．日口外誌．1979；25：1178–1181.

29）覚道健治，三栖本浩三，植野茂，高須淳．Congenital epulisの1例．口科誌．1980；29：611.

30）永瀬守，横林敏夫，中島民雄，福島祥紘．巨大な先天性エプーリスの1例．口科誌．1980；29：148–152.

31）福武公雄，菅谷博，岡野秀，小泉秀行，五百蔵一思，山根源之，下野正基，井上孝．先天性エプーリスの1症例．歯科学報．1980；80：1691.

32）小島原　将保．先天性エプーリスの1例．日病会誌．1981；70：2691.

33）佐藤達資，工藤一，小笠原雅通，傍島行雄，松本健一，日淵勇．Granular cell tumorの組織発生．癌の臨床．1981；27：1221–1226.

34）村田晴彦，真鍋均，向井陽，亀山洋一郎，前田初彦，中根理，溝畑正信．先天性エプーリスの1例．愛院大歯誌．1981；19：192.

35）大川正直，平本道昭．先天性エプーリス縮小傾向を示した1例．耳鼻臨．1982；75：349–355.

36）北野真由美，北島和智．先天性エプーリスの1症例．

日耳鼻．1982；85：991–992.
37）森田富之，高久暹，佐藤泰則，島田二郎，小守昭，小池正夫．先天性エプーリスの１例．日口外誌．1983；29：2004–2008.
38）藤井研一，吉田広，大野康亮，斎藤健一，道健一，上野正，山口朗，立川哲彦．哺乳障害を伴った巨大な先天性エプーリスの１例．日口外誌．1982；28：1539–1544.
39）野代忠宏，入学陽一，山田長敬，高江洲旭，加藤守夫，稲沢陽一．先天性エプーリスの１例．日口外誌. 1983；29：1128–1132.
40）中尾泉，渡辺孝夫，松本康博，瀬戸皖一．先天性エプーリスの１例．日口外誌．1983；29：2121.
41）田中英一，保津恭子，村上美保，大野紘八郎．先天性エプーリスの２症例．小児歯誌．1984；22：560–570.
42）池田憲昭，橋本治，栗田賢一，杉浦正幸，織家茂，白木豊，夏目長門，原康司，河合幹，溝畑正信，亀山洋一郎. 先天性エプーリスの２例. 日口科誌．1985；34：250.
43）秋月弘道，吉田広，長谷川昌宏，大澤毅明，鈴木規子，道健一，久野斉俊，山崎享．先天歯を伴ったエプーリスの１例．日口外誌．1985；31：52–56.
44）福屋安彦，重原岳雄，浅田一仁，原口和久，大祢広伸，鬼塚卓弥，山名裕見，立川哲彦．先天性エプーリスの１例．形成外科．1985；28：230–237.
45）内山聡，桑野恵巳，小林操，金沢春幸，高原利幸，武藤寿孝，高原正明，甲原玄秋，今井裕，木村孝雪，佐藤研一．先天性エプーリスの１例．日口外誌．1985；31：2021–2022.
46）遠藤薫，内山継躬，吉田二教，新津勝宏，笹生俊一．新生児の先天性エプーリス歯肉の顆粒細胞腫．日小外会誌．1985；21：1166–1169.
47）荻野経子，丹千昭，桑沢隆補，扇内秀樹．先天性エプーリスの１例．日口外誌．1987；33：1545–1547.
48）魚里一郎，佐藤圭，長山勝，藤田明代，小守昭．先天性エプーリスの１例．日口外誌．1987；33：1634–1639.
49）片岡竜太，大野康亮，岡田隆，有沢康，吉田広，道健一，山崎亨，河野葉子，立川哲彦．口腔領域の顆粒細胞腫の臨床的，病理学的検討．日口外誌．1987；33：2466–2475
50）江幡晃治，柴田稔，高橋義弘，金田敏郎．哺乳障害が予測された巨大先天性エプーリス．日口外誌. 1988；34：2271–2276.
51）北代俊二，加藤斉，中尾恵之輔，大野彰彦．先天性エプーリスおよび巨大な骨形成性エプーリスの各１例について．日口外誌．1989；35：2052–2057.
52）秋元淑子，石塚洋一，鰐淵伸子，武田永勇．新生児にみられた先天性エプーリスの１例，耳展．1990；33：267–270.
53）亀山嘉光，榊祥宏，樋田謙二郎，山田長敬．先天性エプーリスの１症例．日口外誌．1991；37：106–112.
54）大倉充久，横森欣司，久保幸一郎．興味ある組織像を呈した先天性エプーリスの１例本邦報告例の検討．日小外会誌．1991；27：884–887.
55）関玲子，前野弘美，富沢美恵子，野田忠，鈴木誠．先天性エプーリスの１症例上顎歯肉に発生したいわゆる平滑筋腫性過誤腫．小児歯誌．1991；29：854–861
56）光藤美紀子，関直子，田中俊一，豊福司生，翁玉香，亀山忠光．先天性エプーリスの１例．口科誌．1993；42：960–961.
57）相澤隆，林雅美，林満弘，尖克仁，林升，林透．新生児の上下顎歯槽部にみられた先天性エプーリスの１例．日口外誌．1993；39：1585.
58）郷与志彦，横田幸治，神田省吾，高済石，浜行忠．新生児の上顎前歯部にみられた先天性エプーリスの１例．日口外誌．1995；41；1107.
59）久原佐知子，古賀千尋，長尾由実子，楠川仁悟，亀山忠光，原田博史．巨大な先天性エプーリスの１例．日口外誌．1996；42；1533.
60）胡継民，大家清，佐藤修一．先天性エプーリスの１症例　免疫組織化学的，微細構造的検索．東北大歯誌．1997；16：11–15.
61）斉藤友克，林誠一，堅田裕，平田雅嗣，海野智，小野繁. 先天性エプーリスの１例. 口科誌．1997；46：463.
62）河崎正裕，今治玲助，高田佳輝．先天性エプーリスの１男児例．広島医学．1998；51：580.
63）秋山明美，八若保孝，原田理恵，長内正数，雨宮璋，小口晴久．上顎前歯部歯槽堤に発生した先天性神経線維腫の１例．小児歯誌．1998；36：144–153.
64）野本昌良，秋葉錦宏，渡辺俊英．先天性エプーリスの１例．千葉医誌．2000；76：92.
65）斉藤美千代，樋口勝規，上月博子，光安岳志，大石正道．埋状過剰歯胚に連続して発生した先天性エプーリスの１例．日口外誌．2000；46：313–315.
66）武田真由美，冨塚謙一，冨塚清二，亀井秀一郎，渡邊八州郎，佐々木忠明，今井裕，藤林孝司．新生児にみられた先天性エプーリスの１例．口科誌．2000；49：192.
67）森下恵理子，関口裕子，岸廣彦，兒野喜穂．先天性エプーリスの一症例．小児口外．　2000；10：68.
68）Takeda Y, Satoh M, Nakamura S, Matsumoto D. Congenital leiomyomatous epulis: a case report with immunohistochemical study. Pathol Int. 2000；50：999–1002.
69）堅田裕，林誠一，斎藤友克，平田雅嗣，海野智，小野繁．先天性エプーリスの１例．日口診誌．1999；12：210–213.
70）足立忠文，加島由紀子，西尾順太郎．先天性エプーリスの１例．日口外誌．2001；47：273–275.
71）阿武紀久恵，中田雅彦，三輪一知郎，住江正大，佐世正勝，加藤紘．先天性エプーリスの一例．日産婦中国

四国会誌．2001；49：201–202.
72）笠井孝彦，津野弘美，佐渡忠司，原武譲二．先天性顆粒細胞腫の１例．診断病理．2003；20：28–30.
73）岩崎由美，西原一秀，園田隆紹，五味暁憲，新中須真奈，上村由香理，平原成浩，野添悦郎，三村保．出生直後に切除した先天性エプーリスの１例．日口外誌．2003；49：310
74）世良仁，大関悟，田苗正夫，本田武司，林秀，本川渉．歯牙様硬組織を伴った先天性エプーリスの１例．日口外誌．2003；49：347–350.
75）津野弘美，佐渡忠司．先天性エプーリスの１例．口科誌．2003；52：366.
76）樋泉和子，皆見春生．先天性エプーリスの１例．皮膚臨床．2005；47：319–321.
77）國分克寿，松坂賢一，水橋博行，須賀賢一郎，内山健志，井上孝．先天性エプーリスは間葉系細胞由来である　免疫組織学的検討．歯科学報．2005；105：519.
78）三浦正資，高岸ミキ，岡村和彦，尾崎正雄，本川渉，池邊哲朗，大関悟．先天性エプーリスの１例．小児口外．2006；16：36–39.
79）中山聡，斎藤珠実，宮沢裕夫．先天性エプーリスの１例．小児歯誌．2008；46：87–88.
80）加藤英治，野村城二，松村佳彦，松浦里奈，井村紘子，柳瀬成章，平本憲一，田川俊郎．先天性エプーリスの１例．日口外誌．2009；55：109.
81）有吉靖則，島原政司，伊藤雄一，中島世市郎．骨形成性エプーリスの像を呈した先天性エプーリスの１例．小児口外．2010；20：165–168.
82）Neuman E. Ein Fall von congenitaler Epulis. *Arch Heilk*. 1871；12：189.
83）Bowe JJ. Congenital epulis tumor.Case report. *Plast Reconstr Surg*. 1974；53：227–229.