岐　歯　学　誌
40巻1号　96～99
2013年5月

症　例

セビメリン塩酸塩含嗽でパーキンソン病の一過性の増悪を示した1例

田中四郎[1)]　蔡　豪倫[2)]　厚地功誠[1)]
松原　誠[1)]　式守道夫[1)]

Exacerbation of Parkinson's Disease by Cevimeline Gargle: A Case Report

TANAKA SHIRO[1)], SAI TAKETOMO[2)], ATSUDI KOUSEI[1)]
MATSUBARA MAKOTO[1)] and SHIKIMORI MICHIO[1)]

口腔乾燥症にはセビメリン塩酸塩が有用であると言われている．しかし，セビメリン塩酸塩の内服はパーキンソン病を悪化させる可能性があるため，含嗽使用が推奨されている．今回，パーキンソン病患者の口腔乾燥症に対してセビメリン塩酸塩含嗽を試みたところ，パーキンソン病症状が一過性に悪化した1例を経験したので報告する．

症例は77歳の女性．義歯不適合による上顎右側臼歯部歯肉の疼痛および口腔乾燥を主訴に朝日大学病院を受診した．初診時，上顎右側臼歯部床縁相当部粘膜に腫瘤を認め補綴科で義歯調整を行ったが改善しないため朝日大学病院歯科口腔外科を紹介受診した．

腫瘤を局麻下に切除したところ，病理診断は肉芽組織であった．他院でシェーグレン症候群と診断されていたため口腔内乾燥による疼痛にはセビメリン塩酸塩含嗽を試みた．1日3回の含嗽を指示したが含嗽開始5日目ごろから急に歩行困難となったためセビメリン塩酸塩含嗽を中止した．含嗽中止後，経過観察したところ歩行困難は改善した．

今回，パーキンソン病を合併したシェーグレン症候群患者でセビメリン塩酸塩含嗽を試みたところ，パーキンソン病症状が悪化したことから，僅かながらにも口腔粘膜あるいは口腔内の残薬液が嚥下され，吸収され可能性が考えられた．

われわれは77歳の女性のパーキンソン病を合併したシェーグレン症候群患者にセビメリン塩酸塩含嗽療法を試みたところ，パーキンソン病症状が悪化した1症例を経験したので報告した．

キーワード：パーキンソン病，口腔乾燥症，セビメリン塩酸塩，セビメリン口腔含嗽

Although cevimeline is reportedly an effective treatment option for xerostomia and recommended for use as a gargle, when administered orally, it may exacerbate the symptoms of Parkinson's disease. We present a Parkinson's disease patient who experienced transitory exacerbation of her disease symptoms when using a cevimeline gargle to treat her xerostomia.

A 77-year-old woman presented to our clinic with the chief complaints of gingival pain below the molars of the right maxilla associated with an incompatible dental prosthesis, and intraoral pain on food intake. A mucosal tumor was identified at the border of the right maxillary molar region, and the dental prosthesis was adjusted by the prosthodontics department. However, her pain did not improve, and the patient was referred to the oral and maxillofacial department.

The tumor was resected under local anaesthesia and pathologically diagnosed as granulation tissue. The

[1)]朝日大学歯学部口腔病態医療学講座　口腔外科学分野（主任：式守道夫教授）
501-0296　岐阜県瑞穂市穂積1851
[2)]市立島田市民病院歯科口腔外科（主任：蔡　豪倫部長）
427-8502　静岡県島田市野田1200番地の5
[1)]*Department of Oral and Maxillofacial Surgery, Division of Oral Pathogenesis and Disease Control*
Asahi University School of Dentistry（Chief: Prof. Shikimori Michio）
Hozumi 1851, Mizuho, Gifu 501-0296, Japan
[2)]*Department of Oral and Maxillofacial Surgery and Stomatology, Shimada Municipal Hosptal（Chief: Sai Taketomo）*
1200-5 Noda, Shimada-City, Shizuoka, 427-8502
（平成25年3月19日受理）

patient had been diagnosed with Sjogren's syndrome at another clinic because of pain associated with xerostomia. To counter this, treatment was attempted with cevimeline gargle three times a day. However, treatment was suspended after an acute onset of gait difficulty approximately five days after the start of treatment. After suspension of treatment, her walking problems improved.

Key words: Parkinson's disease, xerostomia, cevimeline hdrochloride, oral gargling with cevimeline hydrochloride

緒　言

口腔乾燥症にセビメリン塩酸塩が有用であると報告されている．しかし，パーキンソニズム又はパーキンソン病のある患者にセビメリン塩酸塩などのコリン作動薬を投与すると，それらの症状を悪化させるおそれがある[1]との報告もあり「パーキンソニズム又はパーキンソン病のある患者」は投与禁忌とされている．

一方で内服が適応でない口腔乾燥症患者では，セビメリン塩酸塩含嗽が有用との指摘がある[1-3]．

われわれはパーキンソン病患者にセビメリン塩酸塩含嗽を試みたところパーキンソン病症状が一過性に増悪した症例を経験したので，その概要を文献的考察とともに報告する．

症　例

患　者：77歳，女性．
初　診：2008年１月．
主　訴：義歯の不適合による歯肉の疼痛および口腔乾燥．
既往歴：右膝・右下肢骨折（67歳），下肢皮膚移植（67歳），パーキンソン病（75歳～），シェーグレン症候群（75歳～），うつ病（75歳～）．
家族歴：特記事項なし．
現病歴：義歯の不適合による歯肉の疼痛を自覚して朝日大学病院を受診した．当初補綴科で義歯調整等を行っていたが改善せず，上顎右側臼歯部床縁相当部粘膜に腫瘤を認め改善しないため，2008年１月中旬，歯科口腔外科を紹介受診した．
現　症：
全身所見；体格は小柄で栄養状態は良好であった．パーキンソン病で若干の歩行障害があり杖を使用していたが，特有の歩行障害は認めなかった．
局所所見；右側耳下腺部の軽度の腫脹と発赤を認めたが，周囲の異常硬結は認めなかった．同側の耳下腺乳頭に異常は見られず，上顎右側臼歯部床縁相当部粘膜に８×４×３mmの腫瘤を認めるのみであった（図１）．また，初診時口腔内に唾液泡や唾液の貯留を認めなかった（図２）．
唾液検査：安静時唾液検査では，10分間で0.1m*l*であった．
エックス線所見：初診時CTエックス線写真では，両側の耳下腺および顎下腺の脂肪変性を示唆する所見を認めたが，膿瘍形成や腫瘍を疑う所見は認めなかった（図３）．
臨床診断：口腔乾燥症，右側頬粘膜腫瘤，右側耳下腺炎疑い，右側顎下腺炎疑い．
処置および経過：消炎のためazithromycin 250mg錠１回２錠１日１回で３日間を投与したところ，臨床的には耳下腺および顎下腺の炎症症状が改善したために経過観察とした．しかし，その後，会話時や摂食時等に口腔内疼痛を自覚するようになったため，３月末に

図１　右側上顎臼歯部腫瘤
上顎右側臼歯部床縁相当部粘膜に８×４×３mmの腫瘤を認めた（ミラー像）．

図２　初診時口腔内写真
口腔内に唾液泡や唾液の貯留は認めない．

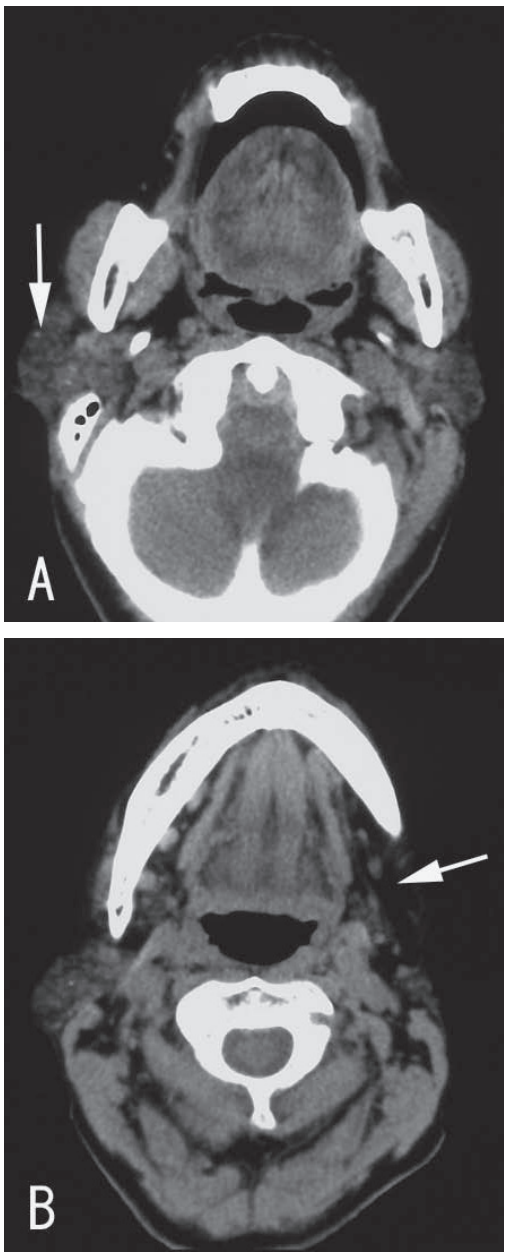

図３　初診時 CT エックス線写真
耳下腺（A，矢印）および顎下腺（B，矢印）の脂肪変性を示唆する所見を認めた．

口の中の疼痛を訴えて再受診した．

75歳時に他院で下唇小唾液腺生検からシェーグレン症候群と診断されていたことに加えて口腔乾燥を訴えていたことから，同症候群による口腔乾燥症に対する治療を行うこととなった．セビメリン塩酸塩の使用を検討したが，パーキンソン病患者には内服投与は禁忌のため，内科主治医に対診したところ，同薬含嗽は支障がないと考えられるとの返事を得たので，セビメリン塩酸塩含嗽を試行することとした．

なお，上顎右側臼歯部床縁相当部粘膜の米粒大腫瘤は義歯装着に支障をきたすため，右頬粘膜良性腫瘍の臨床診断のもと局所麻酔下に摘出した．肉芽組織の病理組織診断を得たので，その後は経過観察とした．

セビメリン塩酸塩含嗽法として，中村ら[2]の方法に準じてセビメリン塩酸塩３カプセルを生食150m*l* に溶解し１日数回含嗽後排出を指示した．セビメリン塩酸塩含嗽開始後５日目ごろから歩行困難となった．そこで同薬含嗽を中止して経過観察したところ，２日目には歩行障害は服用前と同様にまで改善した．その後腫瘤摘出部も上皮化し義歯装着に支障がなった．口渇が改善しないため，その後は人工唾液（リン酸一水素カリウム・無機塩類配合剤噴霧剤）の使用を指示して経過観察とした．

考　　察

セビメリン塩酸塩（サリグレン®）はＭ３型ムスカリン受容体を刺激することにより唾液分泌を促進し，シェーグレン症候群患者の口腔乾燥症状の改善に使用されている．しかし，本剤のムスカリン様作用は重篤な虚血性心疾患，気管支喘息，および閉塞性肺疾患，消化管および膀胱頸部の閉塞，てんかん，パーキンソン病，虹彩炎のある患者には内服投与は禁忌となっている．さらに，嘔気，嘔吐，腹痛，下痢，多汗，頻脈などの副作用が比較的多いといわれている．そのため，セビメリン塩酸塩の内服が困難な症例では，含嗽療法が推奨されている[1-3]．これは，この薬剤を短時間口腔内に含むことで，主に口腔粘膜に近接する舌下腺，顎下腺，小唾液腺に作用させて唾液分泌を促進し，全身への影響を最小限にするという考えに基づいている[2]．岩渕ら[4]は，含嗽後30分，60分，90分での血漿および口唇腺内の薬剤濃度を計測し，セビメリンの口腔リンス法では内服に比べて，口唇腺内の濃度が最高値に達する時間が早いことから口腔粘膜を通過して直接薬剤が口唇腺に吸収されていると報告した．

一方，パーキンソン病では併用注意の薬剤として，ブチロフェノン系抗精神病薬，ベンズアミド系抗精神病薬あるいはオーラップやその他の抗精神病薬の中枢神経用薬やコリン作動薬などの自律神経薬が指摘されている[5]ため，薬剤性パーキンソニズムの可能性も考慮すべきである．

今回使用したセビメリン塩酸塩は使用禁忌に含まれていたが，これらは経口投与の場合を想定しており，含嗽については考慮されていない．今回，パーキンソン病を合併したシェーグレン症候群患者でセビメリン塩酸塩含嗽を試みたところ，パーキンソン病症状が悪化したことから，僅かながらにも口腔粘膜あるいは口腔内の残薬液が嚥下され，含嗽でも血中に移行する可

能性が考えられた.

これまでの報告において，セビメリン塩酸塩を含嗽で使用した場合[2]では，セビメリン塩酸塩の血中移行は極めて少ないとされていた[6]．本症例のように，薬剤の使用経過と症状の変化の一致からセビメリン塩酸塩が含嗽により体内に吸収された可能性が充分考えられるため，含嗽であっても使用してはならないと考えられた.

結　　語

われわれは77歳の女性のパーキンソン病を合併したシェーグレン症候群患者にセビメリン塩酸塩含嗽療法を試みたところ，パーキンソン病症状が悪化した１症例を経験し，含嗽でも血中移行により悪影響を及ぼす可能性があることを経験したため，若干の考察を加えて報告した.

文　　献

１）後藤　聡，渡邉八洲郎，藤林孝司．シェーグレン症候群患者における口腔乾燥症に対するセビメリン・キシリトール含嗽剤の効果. 診療と新薬．2007；44：1192–1197.

２）中村誠司，久保山剛．乾燥症とシェーグレン　シェーグレン症候群に伴う口腔乾燥症に対するセビメリン塩酸塩（サリグレンカプセル）の使用方法　特に口腔リンス法について．医薬ジャーナル．2004；40：175–179.

３）Mese H, Furuno K and Sasaki A. Examination of thecevimeline hydrochloride hydrate concomitant hachiazule and xylocaine gargle therapy（International Symposium of Maxillofacial and Oral Regenerative Biology in Okayama 2005）. *J Hard Tissue Biol*. 2005；14：56–57.

４）岩渕博史，下村絵美，内山公男．セビメリン塩酸塩含嗽療法の作用機序に関する１考察．日口粘膜誌．2005；11：42–47.

５）葛原茂樹．パーキンソン病と鑑別すべき症候性パーキンソニズム　薬剤性パーキンソニズム．診断と治療．2004；92：755–758.

６）藤原豊博．シェーグレン症候群の口腔乾燥症状改善薬塩酸セビメリン水和物（サリグレン® カプセル 30 mg）の基礎と臨床．診療と新薬．2001．38：965–891.